Schwarzkopfkrankheit bei Puten, Hühnern und Fasanen

Die Schwarzkopfkrankheit, wissenschaftlich auch *Histomonose* genannt, ist vor allem in Putenmast- und Legehennenbetrieben gefürchtet. Es handelt sich hierbei um eine Parasitose, die massive wirtschaftliche Verluste infolge hoher Sterblichkeit bei Puten und Legeleistungseinbußen bei Legehennen bewirkt. Wirksame Medikamente stünden rein theoretisch zur Verfügung, wurden allerdings in den 1990er Jahren zur Anwendung bei Lebensmittel liefernden Tieren verboten, da Rückstände in Fleisch oder Eiern im menschlichen Körper krebserregend und erbgutschädigend wirken können.
Bis März 2003 war der prophylaktische Einsatz von Nifursol als Zusatz in den Futtermitteln von Puten erlaubt, allerdings handelt es sich hierbei um ein Antibiotikum, und aus Verbraucherschutzgründen wurde auch dieser Einsatz verboten. Seitdem besteht keine Möglichkeit mehr, diese Erkrankung effektiv zu verhüten oder zu therapieren. Folglich ist die Zahl der Ausbrüche in jüngster Zeit stark angestiegen.
Natürlich kann auch das Rassegeflügel erkranken, daher lohnt sich die nähere Betrachtung dieser Tierseuche auch für die Hobbyhalter. Als mögliche Wirte für Histomonaden gelten neben Puten und Hühnern auch Fasane, Perlhühner, Pfauen und Wachteln. Enten und Gänse gelten als nicht empfänglich.

Ein weltweit verbreiteter Parasit

Die Histomonose wird durch den einzelligen Parasit *Histomonas meleagridis* verursacht, der in der Außenwelt selbst zwar sehr empfindlich ist, aber Strategien entwickeln konnte, dort trotzdem zu überleben. So dringt er bei gleichzeitiger Anwesenheit des Rundwurms *Heterakis gallinarum* im Blinddarm der befallenen Tiere in dessen Eier ein und wird, geschützt durch die stabile Eihülle, mit dem Kot ausgeschieden. Die Wurmeier können von Regenwürmern aufgenommen werden und in diesen bis zu 4 Jahre infektiös bleiben.
Das Geflügel infiziert sich über die orale Aufnahme, entweder der Regenwürmer, oder der Wurmeier. Lange Zeit wurde diskutiert, ob eine direkte Aufnahme von „freien" Histomonaden, wenn mit dem Kot ausgeschieden und zügig wieder aufgepickt, ebenfalls zu einer Infektion führen könnte. Dies scheint der Fall zu sein, ein Großteil der Parasiten wird allerdings durch den tiefen pH-Wert des Magens bereits dort abgetötet.

Symptome

Die Histomonaden dringen in die Blinddarmschleimhaut ein und vermehren sich. Dies führt zu einer starken Verdickung der Blinddarmwand. In der Folge bilden sich feste, käsige Beläge an der Innenseite der Wände, die so dick werden können, dass das komplette Blinddarmlumen ausgefüllt wird. Von hier aus wandern die Histomonaden weiter über die Portalvene zur Leber. Dies führt, insbesondere bei Puten, zu einem erheblichen Leberzelltod. Die nekrotischen Bereiche sehen auf den Organen wie weiße Herde aus. Schließlich führen immer mehr abgestorbene Leberzellen zum Organversagen und Tod des Tieres. Bei Hühnern wird die Leber seltener und dann weniger stark befallen, hier können oftmals nur kleine weiße Pünktchen entdeckt werden. Entsprechend dieser Pathogenese erkranken Puten heftiger und Sterberaten zwischen 80 und 100 Prozent sind keine Seltenheit. Hühner infizieren sich zwar genauso häufig, erkranken aber milder und nicht selten asymptomatisch. Die Hühner scheiden jedoch Histomonaden im Kot aus und können sie damit unerkannt auf Puten übertragen.
Unspezifische Krankheitssymptome umfassen matte, abgeschlagene Tiere mit gesträubtem Gefieder, hängenden Flügeln und kauernder Haltung, die ihr Futter verweigern. Bei Jungtieren kann ein Auseinanderwachsen festgestellt werden, bei Puten allerdings seltener, da diese versterben, bevor Entwicklungsverzögerungen sichtbar werden. Bei fortschreitender Leberproblematik wird schwefelgelber Durchfall sichtbar, der allerdings nicht immer auftritt. Hühner zeigen häufig nur eine vorübergehende Schwäche und einen Rückgang der Legeleistung. Bei anderen Geflügelarten kommen sowohl milde als auch schwere Verläufe vor. Die dunklen Verfärbungen der Kopfanhänge bei Puten, die zur Bezeichnung „Schwarzkopfkrankheit" führten, werden eher selten beobachtet.

Diagnose

Beim Auftreten von schwefelgelbem Kot bei gleichzeitig schwer erkrankten Tieren, ist das Vorliegen einer Histomonose wahrscheinlich. Bei milderen Verläufen ist die Diagnosestellung anhand einer klinischen Bestandsuntersuchung nicht immer so einfach. Zeigen mehrere Tiere Symptome, ist der sicherste und schnellste Erfolg in der Sektion eines Tierkörpers zu erwarten, denn hier können die typischen Läsionen in Blinddarm und Leber sofort erkannt werden. Zudem kann über Darmabstriche gleichzeitig nach dem

Blinddarmwurm als Überträger geschaut werden. Sollte durch die Sektion noch keine hinreichend sichere Diagnose gestellt werden können, werden Organproben von Leber und Blinddarm in ein Labor verschickt und dort der Erreger mittels molekularbiologischer Methoden untersucht. Kommt die Sektion eines Tieres nicht in Betracht, kann der Erreger auch in Kloakentupfern labordiagnostisch nachgewiesen werden, allerdings ist hier der Nachweis im Vergleich zu Organproben bei einem infizierten Tier schwieriger, da Histomonaden nicht ständig ausgeschieden werden und im Kot auch Substanzen enthalten sein können, die die Labordiagnose erschweren.

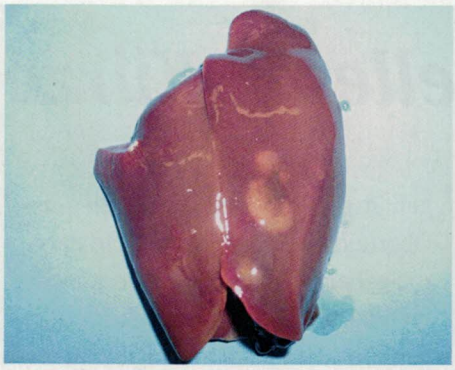

Leber (l.) und Blinddärme eines sezierten Pfaus mit Anzeichen einer Histomonose-Erkrankung: nekrotische, weiße Herde auf der Leber und käsige Beläge im Darm FOTOS: DR. KOH

Therapie

Zur Bekämpfung der Histomonose beim Ziergeflügel, bei dem weder Eier noch Fleisch gegessen werden, können die hochwirksamen Nitroimidazole eingesetzt werden. Taubenzüchter kennen diese schon als Mittel gegen Trichomonaden (gelber Knopf), die mit den Histomonaden verwandt sind. Beispielsweise genannt seien die Wirkstoffe Ronidazol oder Carnidazol. Studien aus dem Wirtschaftsgeflügelbereich belegen zudem eine gewisse Wirksamkeit des Antibiotikums Paromomycin. Es handelt sich um ein für Schweine zugelassenes Medikament, das für das Geflügel umgewidmet werden kann, und dann auch bei Lebensmittel liefernden Tieren eingesetzt werden darf, wenngleich lange Wartezeiten auf Eier und Fleisch bestehen. Laut der Studien zeigt das Mittel eine Wirkung, wenn es frühzeitig bei Tieren eingesetzt wird, die noch keine klinischen Symptome aufweisen.

Schließlich sei noch erwähnt, dass die Möglichkeit besteht, für Hühner, Puten und Wachteln, die per Arzneimittelgesetz als Lebensmittel liefernde Tiere gelten, eine Tierhaltererklärung (schriftlich, mit Genehmigung des Veterinäramtes) abzugeben, die die gekennzeichneten und eindeutig zu identifizierenden Tiere zu reinen „Heimtieren" macht. In der Konsequenz dürfen Fleisch und auch Eier dieser Tiere zeitlebens nicht mehr verzehrt werden. Der Einsatz von Nitroimidazolen und damit eine wirksame Behandlung der Tiere wird dadurch aber möglich.

Aufgrund des Therapieverbots bei Lebensmittel liefernden Tieren wurde und wird viel an alternativen Behandlungs- und Prophylaxemöglichkeiten geforscht. Zu Beginn befassten sich die Studien mit dem möglichen Einsatz von Pflanzenstoffen zur Bekämpfung der Histomonose. Einige Substanzen zeigten unter Laborbedingungen eine Hemmung des Parasitenwachstums, die allerdings im Tierversuch dann keinen signifikanten Einfluss auf die Schwere der Erkrankung zeigte. Getestete Substanzen umfassen zum Beispiel Pflanzenextrakte und ätherische Öle aus der Zimtkassie, Knoblauch, Thymian, Oregano und Zitrone. Wie gesagt zeigten im Tierversuch die eingesetzten Stoffe keine zufriedenstellende Wirkung, unter Praxisbedingungen kann allerdings bei Hühnern eine gewisse Abmilderung der Symptome erwartet werden, so dass der Einsatz von Pflanzenstoffen versucht werden kann.

Um die Übertragung der Histomonaden zu verhindern, muss der Vektor *Heterakis gallinarum* ebenfalls bekämpft werden. Da es sich um einen Rundwurm handelt, eignen sich hierzu die zugelassenen Wurmkuren für das Geflügel. Mittels Untersuchung einer Sammelkotprobe sollte geprüft werden, ob die Behandlung erfolgreich war. Durch die lange Überdauerung der Wurmeier im Boden und die ständige Gefahr der Reinfektion sollte der Geflügelbestand regelmäßig Wurmkuren unterzogen werden.

Hühner sollten grundsätzlich nicht mit anderen empfänglichen Geflügelarten zusammen untergebracht sein, da die Gefahr besteht, dass diese als subklinische Träger Histomonaden ausscheiden und andere Tiere, vor allem Puten, anstecken, die dann schwer erkranken können.

In Zukunft ein Impfstoff...

An der Tiermedizinischen Fakultät der Uni Wien wird seit einigen Jahren an der Entwicklung eines Impfstoffes für Puten für den oralen Einsatz geforscht. Die Entwicklung eines Impfstoffes gegen einen Parasiten ist sehr schwierig. Im Tierversuch konnte ein Impfstoff getestet werden. Damit ließen sich schwere Verläufe und Leistungseinbußen bei Puten und Hühnern verhindern. Dieser Impfstamm wird nun experimentell unter Praxisbedingungen getestet.

DR. ANDREA KOHLS, FACHTIERÄRZTIN FÜR GEFLÜGE
IN DER TIERARZTPRAXIS AM FALKENWEG, MICHENDOR